

Analisis Histologis Hati Ikan Asang (*Osteochilus hasseltii* C.V.) di Danau Maninjau dan Danau Singkarak, Sumatera Barat

Histological Analysis of Liver of Hard-lipped barb (*Osteochilus hasseltii* C.V.) from Maninjau and Singkarak Lakes, West Sumatra

Ummul Fadhilah Lubis^{1)*}, Netty Marusin¹⁾, dan Indra Junaidi Zakaria²⁾

¹⁾Laboratorium Struktur Perkembangan Hewan, Jurusan Biologi, FMIPA Universitas Andalas, Limau Manis Padang – 25163

²⁾Laboratorium Ekologi Hewan, Jurusan Biologi, FMIPA Universitas Andalas, Limau Manis Padang-25163

*Koresponden : fadhilah_ummul@yahoo.com

Abstract

Histological analysis of liver of hard-lipped barb (*Osteochilus hasseltii* C.V.) was conducted from March to October 2013 at the Laboratory of Animals Structure and Development, Department of Biology, Faculty Sciences, Andalas University, Padang. Those fish samples were collected from Maninjau and Singkarak Lakes, West Sumatra. The liver tissue were isolated, fixated, dehydrated, planted on paraffin and colored by Haematoxylin-eosin. Cell Structure and forms were described based on Microscopic tissue study. Results found that the histological damage of fish liver from Maninjau showed three storeys of Hypertrophy, lysis, and necrosis, while Singkarak showed two storeys of hypertrophy and lysis. Those results may indicate that hard-lipped barb from the two lakes had been conminated by some pollutants.

Keywords: *Osteochilus hasseltii*, histopatology, liver, Singkarak Lake, Maninjau Lake.

Pendahuluan

Danau Singkarak merupakan tipe danau tektonik (Kaul, 1987) yang terletak di dua kabupaten, yaitu Kabupaten Solok dan Kabupaten Tanah Datar (Amelia, 2009). Danau Maninjau merupakan tipe danau vulkanik (Ramadani, 2011) dan terletak di wilayah Kabupaten Agam (Kementerian Lingkungan Hidup, 2011). Kedua danau ini dimanfaatkan untuk sumber air minum, Mandi dan Mencuci (MCK), Pembangkit Listrik Tenaga Air (PLTA), perikanan tangkap dan irigasi. Kedua danau ini juga dilakukan budidaya ikan Keramba Jaring Apung (KJA). Sesuai pengamatan di lapangan jumlah KJA di Danau Singkarak masih sedikit yaitu sekitar lima unit keramba, sedangkan di Danau Maninjau penggunaan KJA telah sampai \pm 15.000 unit keramba (Kementerian Lingkungan Hidup, 2011).

Ikan Asang (*Osteochilus hasseltii* C.V.) adalah salah satu spesies Cyprinidae yang hidup di Danau Singkarak dan Danau Maninjau. Ikan tersebut mempunyai nilai

ekonomis tinggi dan menjadi salah satu jenis tangkapan utama oleh nelayan. Berdasarkan data Departemen Kelautan dan Perikanan (2002), terdapat penurunan yang signifikan dari produktifitas ikan tersebut yang diduga dipicu oleh penurunan kualitas perairan. Penurunan produktifitas tersebut terjadi diduga karena adanya perubahan pada organ/jaringan pada ikan.

Hati termasuk organ yang sensitif terhadap perubahan konsentrasi senyawa-senyawa kimia di dalam tubuh. Efek dari konsumsi bahan-bahan kimia yang berlebihan maupun kekurangan akan jelas terlihat pada keadaan morfologi, anatomi, dan histologis dari hati. Jika ada zat toksik maka dapat mempengaruhi struktur histologi hati sehingga dapat mengakibatkan patologis hati seperti pembengkakan sel, rangkaian nekrosis atau *bridging necrosis*, degenerasi intralobular dan fokalnekrosis, fibrosis, dan *cirrhosis* (Yuniar, 2009).

Berdasarkan alasan-alasan yang telah dipaparkan diatas, maka penelitian tentang analisis dampak pencemaran Danau

Maninjau dan Danau Singkarak sangat penting dilakukan dan diharapkan penelitian ini menjadi informasi penting untuk evaluasi terhadap kualitas air danau, dengan tujuan penelitian untuk mengetahui kondisi histologis dan mengidentifikasi perbedaan struktur hati pada ikan Asang di Danau Maninjau dan Singkarak.

Metode Penelitian

Penelitian ini menggunakan metode deskriptif terhadap histologis hati ikan yang dikoleksi dari Danau Maninjau dan Danau Singkarak, Sumatera Barat. Hati ikan dikoleksi di lapangan dan dibuat sediaan histologis untuk dianalisa secara mikroskopis di laboratorium.

Pengambilan sampel ikan Asang (*O. hasseltii*) (enam ekor ikan dari Danau Maninjau dan enam ekor ikan dari Danau Singkarak) menggunakan jala dan kail pada masing-masing lokasi. Sampel kemudian diukur panjang tubuhnya. Panjang ikan yang digunakan dalam penelitian ini berkisar antara 15–29 cm. Selanjutnya ikan dibedah untuk mengisolasi organ hati. Hati yang telah diisolasi ditimbang dan diamati morfologinya, kemudian dicuci dengan larutan garam fisiologis yang bertujuan untuk membuang darah, sisa cairan jaringan dan lemak yang menempel, lalu difiksasi dengan menggunakan larutan Bouin's selama 24 jam dan dibawa ke laboratorium.

Pembuatan preparat histologis diawali dengan proses dehidrasi sampel dalam alkohol secara bertingkat dimulai dari konsentrasi 50% hingga konsentrasi 100% yang disusul dengan penjernihan menggunakan xilol, kemudian hati tersebut ditanam dalam parafin. Hati yang telah ditanam, kemudian disayat dan ditempel pada kaca objek yang telah dilapisi dengan Meyer's albumin. Sayatan yang telah ditempel kemudian diparafinisasi dengan menggunakan xilol lalu diwarnai dengan Haematoxylin-Eosin (Suntoro, 1983)

Pengamatan terhadap preparat yang diamati meliputi dua parameter, yaitu parameter kuantitatif dan parameter kualitatif. Parameter kuantitatif yaitu persentase kerusakan jumlah vena sentralis

sedangkan parameter kualitatif yaitu jenis kerusakan sel pada hepatosit dan sinusoid. Rumus menghitung persentase kerusakan vena sentralis:

Persentase kerusakan =

$$\frac{\text{jumlah yang rusak}}{\text{jumlah total}} \times 100\%$$

Selanjutnya, struktur histologi preparat hati yang diambil di Danau Maninjau dan Danau Singkarak dibandingkan satu sama lain. Sediaan histologi yang representatif selanjutnya difoto. Analisis data kualitatif dilakukan dengan sistem skoring kerusakan sel yaitu tingkat kerusakan, jenis kerusakan, dan nilai skoring. Kategori kerusakan merujuk kepada modifikasi metoda kerusakan sel oleh Camargo dan Martinez (2007) (Tabel 1). Adapun faktor fisika kimia yang diukur dalam penelitian ini berupa suhu dengan menggunakan termometer, derajat keasaman dengan kertas pH, oksigen terlarut dengan metode titrasi Winkler, BOD dengan titrasi Winkler, serta Nitrogen, Fosfor dan Kalium dengan Spektrofotometer.

Hasil dan Pembahasan

Hasil penelitian yang telah dilakukan mengenai Analisis Histologis Hati Ikan Asang (*Osteochilus hasseltii* C.V.) di Danau Maninjau dan Danau Singkarak seperti pada Tabel 1. Persentase kerusakan vena sentralis tertinggi terdapat pada Danau Maninjau yaitu 42,70% dan Danau Singkarak 41,75%. Vena sentralis pada kedua danau terlihat sedikit terputus dan juga terputus banyak, hal ini dikarenakan membran mengalami lisis dan ada beberapa mengalami nekrosis atau kematian sel.

Kerusakan vena sentralis karena lisisnya sel endotelium menyebabkan lingkaran menjadi tidak jelas. Kerusakan pada vena sentralis ini berkaitan dengan perannya pada sirkulasi, yaitu menerima darah dari sinusoid–sinusoid. Sebanyak 25% dari darah yang mengalir pada sinusoid berasal dari arteri hepatica, sedangkan 75% berasal dari vena porta

yang mengalirkan darah dari saluran cerna hasil absorpsi usus. Jadi vena sentralis akan banyak menampung nutrien-nutrien dan zat-zat hasil metabolisme yang dapat bersifat toksik ataupun nontoksik. Banyaknya darah yang ditampung oleh

vena sentralis akan menyebabkan konsentrasi zat yang bersifat toksik jauh lebih besar sehingga hal inilah yang memperjelas kerusakan vena sentralis (Price dan Wilson, 1997; Underwood, 1997).

Tabel 1. Skoring Kerusakan Hati

Tingkat Kerusakan	Jenis Kerusakan	Nilai Skoring	Kategori Kerusakan
Tingkat I	Hipertropi	1	Ringan
Tingkat II	Hipertropi dan Lisis	3	Sedang
Tingkat III	Nekrosis, hipertropi dan lisis	6	Parah
Tingkat IV	Hipertropi, lisis, nekrosis dan sirosis	10	Sangat parah

Tabel 2. Data persentase jumlah kerusakan vena sentralis hati ikan Asang di Danau Maninjau dan Danau Singkarak

No	Lokasi	Ikan ke	Jumlah vena sentralis		% Kerusakan	Rata-rata % kerusakan
			Yang rusak	Keseluruhan		
1.	Danau Singkarak	1	8	23	34,78	41,75
		2	9	21	42,85	
		3	6	16	37,5	
		4	9	19	47,36	
		5	12	29	41,37	
		6	7	15	46,66	
2	Danau Maninjau	1	6	15	40	42,70
		2	15	35	42,85	
		3	8	20	40	
		4	7	17	41,17	
		5	9	20	45	
		6	17	36	47,22	

Tabel 3. Data tingkat kerusakan hati ikan Asang (*O. hasselti*) Pada Danau Maninjau dan Danau Singkarak.

No.	Danau	Ikan ke	Perubahan Histologi	Nilai Skoring	Tingkat Kerusakan Hati
1.	Singkarak	1	Hipertropi, lisis	2,5	II
		2	Hipertropi, lisis	2,5	II
		3	Hipertropi, lisis	2	II
		4	Hipertropi, lisis	1,7	II
		5	Hipertropi, lisis	3	II
		6	Hipertropi, lisis	3	II
2.	Maninjau	1	Hipertropi, lisis, nekrosis	3,2	III
		2	Hipertropi, lisis, nekrosis	3,7	III
		3	Hipertropi, lisis, nekrosis	4,4	III
		4	Hipertropi, lisis, nekrosis	4,5	III
		5	Hipertropi, lisis, nekrosis	4	III
		6	Hipertropi, lisis, nekrosis	4,5	III

Pada parameter kualitatif dengan mengamati tingkat kerusakan hati pada vena sentralis, hepatosit dan sinusoid. Kerusakan lebih tinggi terdapat pada danau Maninjau yaitu 4,5 dan terendah di Danau Singkarak yaitu 1,7. Kerusakan histologi hati ikan Asang sudah mencapai tingkat dua

pada Danau Singkarak dan tingkat tiga pada Danau Maninjau (Tabel 3). Tingkat dua merupakan tingkat yang rusak sedang, dengan perubahan histologi berupa hipertropi (pembengkakan) dan lisis, sedangkan tingkat tiga merupakan tahap yang rusak parah, dengan perubahan

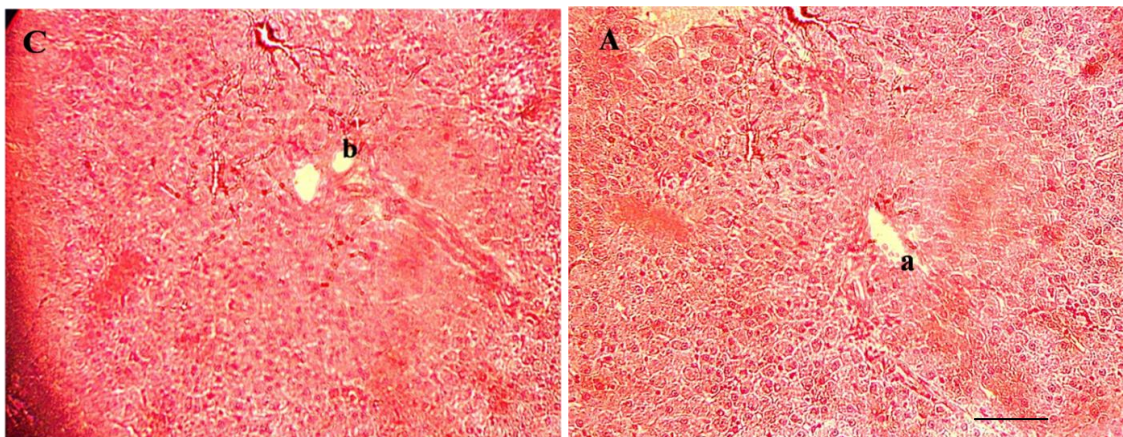
histologi berupa hipertropi, lisis, dan nekrosis. Hati ikan Asang yang diamati pada penelitian ini untuk Danau Maninjau mengalami nekrosis yaitu semua membran sel lisis dan inti sel serta bagian-bagian lainnya seperti sinusoid dan hepatosit tidak

terlihat lagi karena telah bercampur dengan sel lainnya. Hal ini diduga toksikan yang masuk secara terus menerus sehingga fungsi inti sel sebagai pusat pengendali sel mengalami penurunan (Lu, 1995).

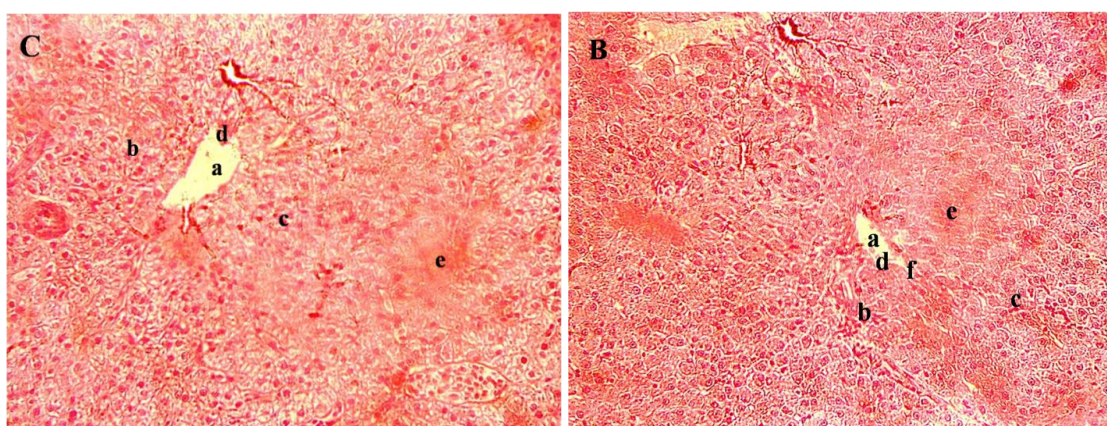
Tabel 4. Parameter Fisika dan Kimia Danau Maninjau dan Danau Singkarak

No.	Parameter	Lokasi	
		Maninjau	Singkarak
Fisika			
1.	Suhu (°C)	28°C*, 28°C**	27°C
Kimia			
2.	pH	7,38*, 7,4**	7,3
3.	DO	5,96 mg/l*, 5,3 mg/l**	5,70 -7,98 mg/l
4.	BOD	4,52 mg/l*, 2,61 mg/l**	0,43 – 1.10 mg/l

Sumber Data: Maninjau, ket: (*) KLHS Kabupaten Agam (2009), (**) Merina (2013), Singkarak: Ahyuni (2013)



Gambar 1. Sayatan Histologis hati ikan Asang (*O. hasseltii*) Lokasi Danau Maninjau. Pewarnaan HE (Perbesaran 40x10; Bar=0,25 µm. Ket: (a) Vena sentralis normal (b) vena sentralis rusak)



Gambar 2. Sayatan histologis hati Ikan Asang (*O. hasseltii*) Lokasi Danau Maninjau. Pewarnaan HE (Perbesaran 40x10; Bar=0,25 µm). Ket: (a) Vena Sentralis (b) Sinusoid (c) Hepatosit (d) Lisis Membran (e) Hipertropi hepatosit (f) Nekrosis.

Analisis fisika kimia merupakan salah satu faktor penting untuk mengetahui

kualitas perairan. Dimana hasil analisis akan memberikan data mengenai penyebab

pencemaran perairan di Danau Maninjau dan Danau Singkarak. Suhu adalah analisis data fisika. kemudian derajat keasaman, oksigen terlarut, BOD, Nitrogen, Fosfor dan Kalium adalah analisis data kimia yang merupakan faktor sangat penting dalam proses metabolisme organisme di perairan. Suhu di Danau Maninjau 28°C, derajat keasaman 7,4, oksigen terlarut 5,3 mg/L dan BOD 2,61 mg/L, sedangkan di Danau Singkarak 27°C, derajat keasaman 7,3, oksigen terlarut 5,70-7,98 mg/L, dan BOD 0,43-1,10 mg/L.

Kemudian total Nitrogen di Danau Maninjau 0,91 mg/L, total Fosfor 0,74 mg/L dan Kalium 1,03 mg/L, sedangkan di Danau Singkarak total Nitrogen 1,02 mg/L, total Fosfor 0,88 mg/L, dan Kalium 1,12 mg/L (Lampiran 10). Dari data fisika dan kimia menunjukkan perairan Danau Maninjau dan Danau Singkarak keadaan perairannya masih berada dalam ambang batas yang diperbolehkan sebagai bahan baku mutu air Golongan C atau air yang digunakan untuk keperluan perikanan dan peternakan sesuai dengan baku mutu ambien dan limbah ditetapkan oleh Pemerintah Republik Indonesia dengan (KEK-02MENKLH/I/ 1988 Tgl: 19-1 1988) (Suratmo, 1995). Jadi berdasarkan hal tersebut kerusakan yang terjadi pada hati ikan Asang di kedua danau diduga karena faktor lain selain unsur yang dianalisis diatas yang belum diketahui. Penelitian lebih lanjut diperlukan untuk mengetahui faktor-faktor yang mempengaruhi kerusakan hati ikan Asang di Danau Maninjau dan Danau Singkarak. Dengan demikian kerusakan yang terjadi pada hati ikan Asang dalam penelitian ini disebabkan oleh faktor umur. Ikan yang digunakan pada penelitian ini merupakan ikan yang sudah dewasa, panjangnya sekitar 15–29 cm, sedangkan ikan yang belum dewasa panjang ikannya sekitar 5-14 cm yang ditandai dengan belum matang sel gonad ikan tersebut (Djajadiredja dan Djajasewaka, 1990). Jadi diduga hati ikan tersebut rusak karena umur yang sudah tua maka ketahanan tubuh suatu organisme akan semakin berkurang. Hal serupa juga disampaikan oleh Djajadiredja dan

Djajasewaka (1990) bahwa usia akan mempengaruhi ketahanan fisik organisme.

Kesimpulan

Tingkat kerusakan histologis hati yang dialami oleh ikan Asang (*Osteochilus hasseltii* C.V) di Danau Maninjau sudah mencapai tingkat tiga dengan ciri hipertropi, lisis dan nekrosis sedangkan di Danau Singkarak masih pada tingkat dua dengan ciri hipertropi dan lisis. Terdapat perbedaan nilai skor tingkat kerusakan hati ikan Asang di Danau Maninjau dan Danau Singkarak.

Ucapan Terima Kasih

Penulis menghaturkan ucapan terimakasih kepada Dr. Djong Hon Tjong, Izmiarti, M.Si, dan Dr. Efrizal yang telah memberi masukan dalam menulis artikel ini.

Daftar Pustaka

- Camargo, M. M. P. and C. B. R. Martinez. 2007. *Histopathology of Gills, Kidney and Liver of a neotropical fish caged in an urban stream*. Journal Neotropical Ichthyology. 5(3): 327-336.
- Departemen Kelautan dan Perikanan. 2002. *Statistik Perikanan Budidaya Indonesia*. Direktorat Jenderal Perikanan Budidaya. Jakarta.
- Djajadiredja, R. dan Djajasewaka. 1990. *Budidaya Ikan di Indonesia dan Cara Pengembangannya*. Badan Litbang Pertanian. Lembaga Penelitian Perikanan Darat. Jakarta.
- Kaul, V. 1987. *Tropical Montana Lakes*. Arch. Hydrobiol. Beih. Ergebn. Limnol. 28: 531-636.
- Kementerian Lingkungan Hidup. 2011. *Profil 15 Danau Prioritas Nasional 2010 -2014*. Kementrian Lingkungan Hidup. Jakarta.
- Lu, F. C. 1995. *Toksikologi Dasar-Asas, Organ Sasaran dan Penilaian Resiko*. Edisi II. Penerjemah E. Nugrogo. Universitas Indonesia. Depok.

- Price, S. A. dan Wilson, L. M. 1997. *Patofisiologi Konsep Klinis Proses-Proses Penyakit*. EGC Kedokteran. Jakarta.
- Ramadani, M. 2011. *Analisis Kualitas Air Danau Maninjau Sekitar Keramba Ikan Terhadap Parameter Fisika (Suhu TSS) dan Parameter Kimia (pH, DO, BOD COD)*. [Skripsi]. Universitas Andalas. Padang.
- Suntoro, S. H. 1983. *Metode Pewarnaan, Histologi dan Histokimia*. Bhratara Karya Aksara. Jakarta.
- Suratmo, F. G. 1995. *Analisis Dampak Lingkungan*. Gadjah Mada University Press. Yogyakarta.
- Underwood, J. C. E. 1997. *Patologi Umum dan Sistematis*. Volume II Edisi II. EGC Kedokteran. Jakarta.
- Yuniar, V. 2009. *Toksisitas Merkuri (Hg) Terhadap Tingkat Kelangsungan Hidup Pertumbuhan, Gambaran Darah dan Kerusakan Organ Pada Ikan Nila*. [Skripsi]. Institut Pertanian Bogor. Bogor.